

Examen de orina



H+B
HOSPITAL BRITANICO
DE BUENOS AIRES

El examen de orina efectuado en forma correcta brinda información sobre:

- Si la enfermedad renal existe o no.
- Si esta existe, puede aproximarse el diagnóstico acerca de la naturaleza de la misma.
- Permite seguir el curso de la enfermedad y el tratamiento.
- Permite orientarnos sobre la función renal de nuestro paciente.

La recolección adecuada obliga a obtener:

- **Orina concentrada**, salvo en los pacientes con insuficiencia renal conocida o sospechada.
- **Micción reciente.**
- **Examen inmediato** o con un desplazamiento no mayor de 1 hora después de la micción.
- **Suspender diuréticos**

CARACTERÍSTICAS FÍSICAS

- Transparente, amarillo ámbar, casi inodoro, sin espuma o con espuma poco persistente.

- **Pérdida de su transparencia**

- **Fosfaturia** intensa
- **Exudado vaginal**
- **Piuria**
- **Lipiduria** por daño linfático.

- **Cambios de color**

- **Anaranjado – rojizo:** uratos
- **Caoba:** pigmentos biliares
- **Rojo – fucsia:** fenolftaleína, remolachas, ruibarbo
- **Rojo lacre o pardorrojizo:** hematuria macroscópica, hemoglobinuria o mioglobinuria
- **Pardo oscuro a negro por exposición solar:** eliminación de ácido homogentísico en la alcaptonuria, o melanina en melanomas generalizados.



- **Olor**

- **Cetonuria** aroma a frutas o manzanas
- **Infecciones urinarias** el olor amoniacal

- **pH** La orina posee una reacción generalmente ácida, oscilando entre un pH de 4,5 a 6,5.

- **pH de 7 u 8**

- a) consumo de vegetales y lácteos
- b) Infección urinaria por Proteus
- c) Tratamiento con diuréticos
- d) Litiasis amonicomagnésica
- e) Acidosis tubular
- f) Aldosteronismo.

- **pH < 4,5**

- a) Las orinas más ácidas suelen encontrarse en varones o en portadores de litiasis úrica.

- **Densidad:** Para que el examen microscópico resulte efectivo es necesario que la densidad sea de 1.018 o más para la adecuada conservación de células y cilindros.
 - ***Es también una prueba funcional:*** si un paciente puede alcanzar con la deshidratación nocturna una densidad de 1.025 o más sin glucosuria, eliminación de sustancias de contraste, dextrano o proteinuria, puede afirmarse que su capacidad de concentración dependiente de la función tubular es adecuada.
 - ***Con glucosuria y proteinuria, debe corregirse:*** por cada 1 g/dl de glucosa debe sustraerse a la densidad 0.004, por cada 1 g/dl de proteínas debe sustraerse 0.003.

CARACTERÍSTICAS QUÍMICAS

- **Sangre**

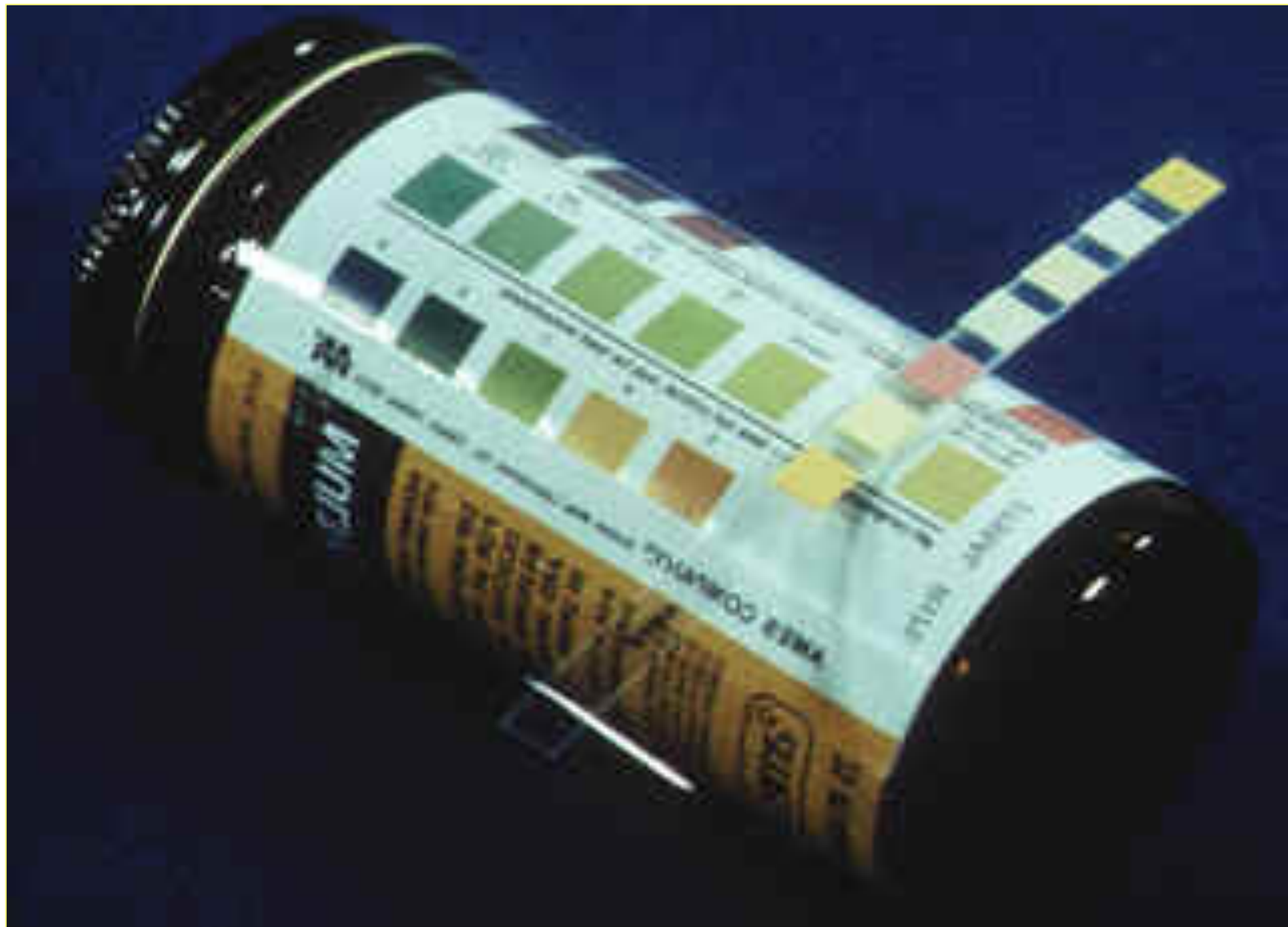- Puede identificarse mediante tiras reactivas, se basa en que la hemoglobina cataliza la oxidación de la ortotoluidina. La presencia de un agente reductor como la vitamina C puede dar falsos negativos.
- La tira reactiva puede indicar la presencia de hemoglobina y no verse hematíes en el sedimento si la densidad es de 1.006 o menor (lisis celular por hipotonía) o si se está en presencia de hemoglobina libre.

- **Proteínas**

- Se investiga mediante tiras que contienen como reactivo tetrabromofenol. El método es ***semicuantitativo*** y tiene falsos positivos, como pH urinario elevado, y falsos negativos como la proteinuria de Bence Jones.
- Es posible conocer la presencia de proteinuria mediante el ácido sulfosalicílico al 20%, aunque expresando el mismo con cruces en relación al grado de turbidez, ++++ corresponde a proteinuria masiva. Reacciona con la proteína de Bence Jones y tiene como falsos positivos la sustancia de contraste, metabolitos de la tolbutamida, grandes cantidades de penicilina y el ácido paraaminosalicílico.

- Si la proteinuria es + y se piensa en Bence Jones, una vez obtenida la turbidez mediante el ácido sulfosalicílico se lleva el tubo al mechero de Bunsen y se calienta; si es positivo la turbidez desaparecerá con el calor moderado (56°C) y reaparecerá en ebullición.
- La presencia de proteínas en la muestra matutina obliga a efectuar la cuantificación de la proteinuria en orina de 24 horas.





- **Creatinina**

- La cuantificación de la creatininuria sirve para saber si ha sido bien recolectada una orina de 24 horas. Una recolección completa de 24 horas contendrá una excreción de 20 mg de creatinina por Kg de peso corporal. La creatininuria unida al dosaje en plasma permite conocer la función renal.



- **Glucosuria**

- Se determina mediante una tira reactiva que por oxidación cambia el color de la ortotoluidina.

- **Otros**

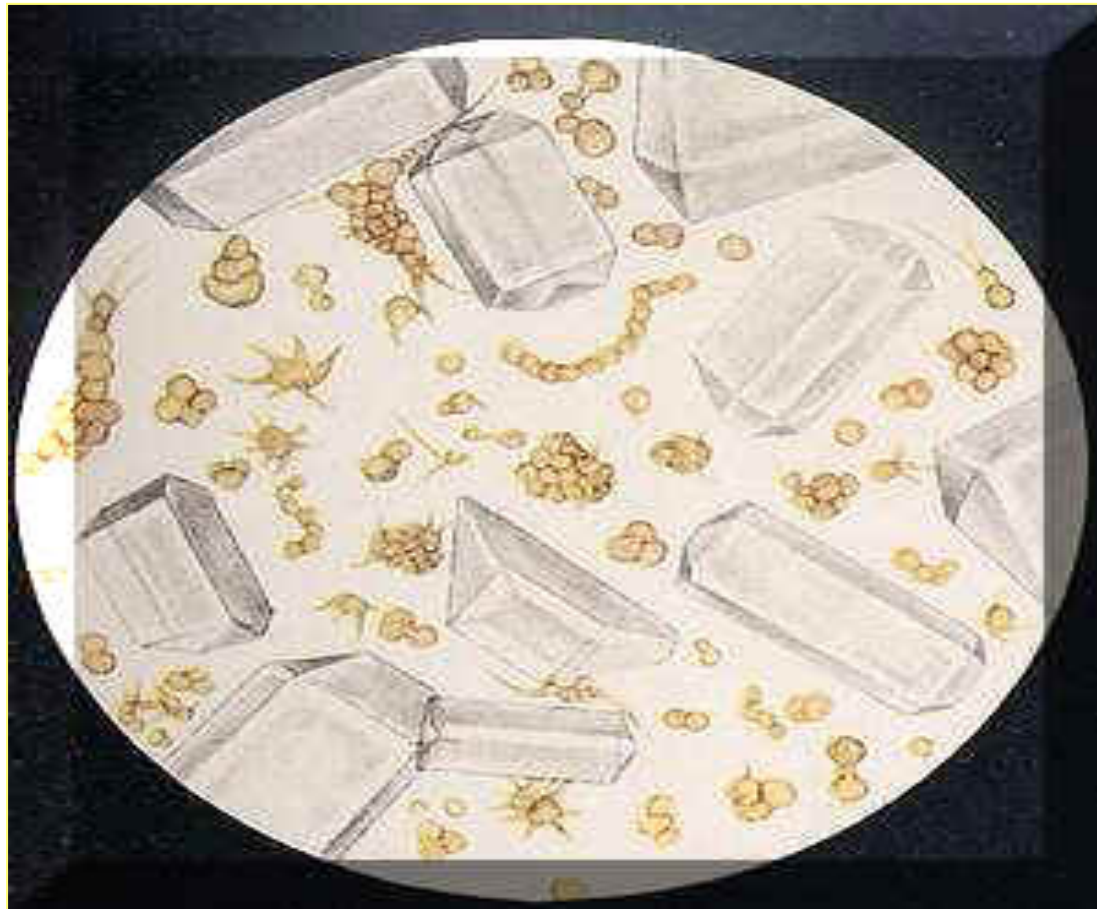- El dosaje de cuerpos cetónicos, urobilinógenos y sales biliares tiene poca relevancia en el diagnóstico de enfermedades renales

EXAMEN MICROSCÓPICO

Es importante:

- Restricción hídrica previa que permite lograr densidades de 1.018 o más
- Recolección en el laboratorio
- Examen inmediato
- Centrífugar a 3000 revoluciones/minuto durante 5 minutos.
- Retirar el sobrenadante con pipeta de Pasteur, se toma una gota del sedimento que se coloca entre porta y cubreobjeto y se examina al microscopio

- Un orden apropiado para el examen e informe podría ser: leucocitos, hematíes, células, cilindros y cristales.



- **Leucocitos**

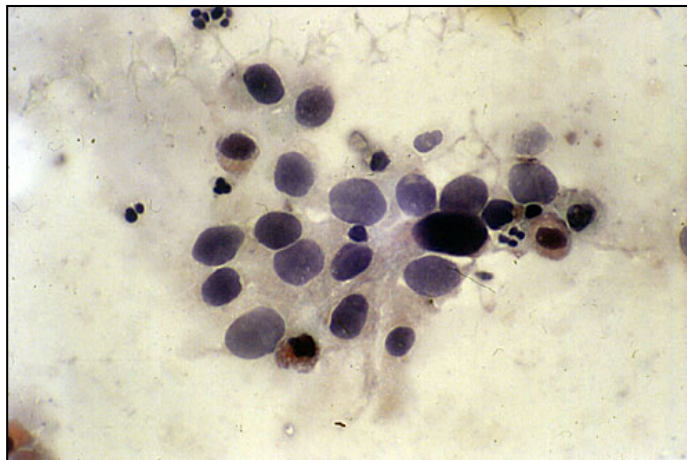
Interesan los que se observan aislados dos tamaños posibles: similares al de una célula roja (7 μ) o bien el doble de un eritrocito (aproximadamente 14 μ). Son mononucleares los más pequeños y polimorfonucleares los más grandes. Los leucocitos que sufren modificaciones estructurales de tipo degenerativo se denominan piocitos.

- En condiciones normales y de correcta recolección se encuentra 1 leucocito por cada 2 o 3 campos de alta resolución, admitiéndose como normales hasta cuatro por cada campo
- ***Causas de leucocituria:***
 - ITU
 - Nefritis tubulointersticial por drogas
 - Nefropatia por reflujo
 - Piurias estériles (infección urinaria en tratamiento con antibióticos, o recientemente tratada, infección por anaerobios o por Chlamidias o por bacilo tuberculoso)

- **Hematíes**

- Se ven como células de 7μ , sin núcleo. Cuando la densidad es elevada y el pH ácido, el borde es espiculado, el tamaño pequeño e irregular.
- Los hematíes con pérdida de la hemoglobina, de tamaño y borde irregular, provienen en general del glomérulo y se los llama "altos" o de origen glomerular (dismórficos).
- Aquellos de tamaño uniforme, coloreados, con membrana celular y forma conservadas pertenecen al sangrado en algún punto del sistema excretor y se llaman "bajos" o de la vía (isomórficos).

- Si los hematíes son altos se buscará, el cilindro eritrocitario que señalará el origen glomerular de la hematuria. Si son eritrocitos "bajos" nos conducirán a la investigación de la integridad de la vía excretora: cistoscopia, ecografía, urografía.
- En condiciones normales se encuentra un hematíe cada 3 o 4 campo



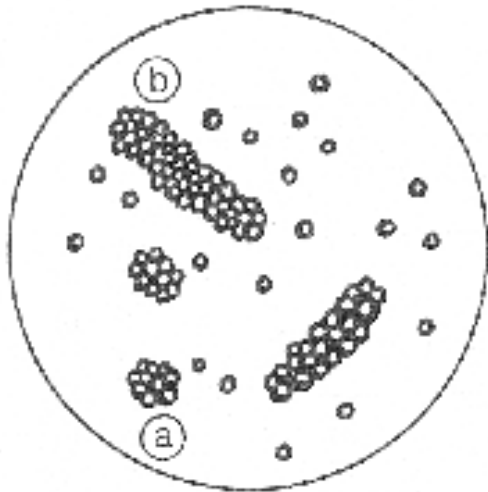
- **Células**

- De origen epitelial; de ellas las más importantes son las células pequeñas las células del túbulo renal y aparecen ocasionalmente en la orina normal.
- Se ven en mayor cantidad cuando hay daño tubular con aumento de la descamación y destrucción celular, por ejemplo, en la necrosis tubular aguda.
- Los *cuerpos ovales grasos* son probablemente células tubulares o leucocitos cargados de gotas de grasa. No se encuentran en la orina normal, aparecen acompañando a la lipiduria del síndrome nefrótico.

- **Cilindros**

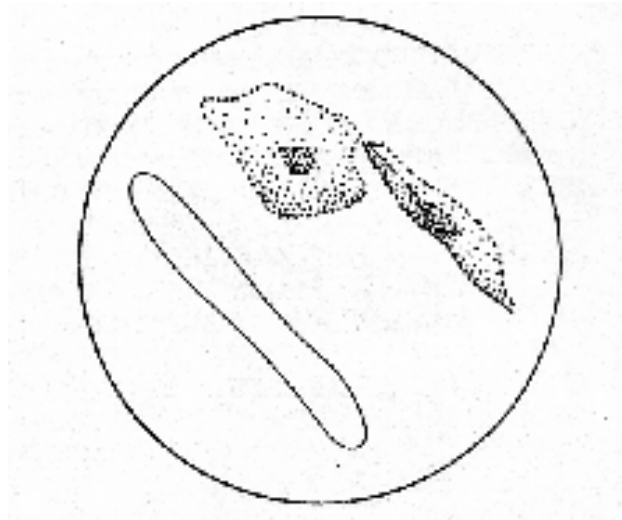
- Se forman en condiciones normales con proteína de Tamm - Horsfall, por precipitación proteica luego de que tienen lugar los mecanismos de acidificación y concentración de la orina en la última parte del tubo contorneado distal y el colector. Son los llamados ***cilindros hialinos***.
- Cuando existe agresión tóxica infecciosa o inmunológica renal, la proteína que precipita atrapa en su interior los elementos que existen en la luz tubular

- Así, aparecen en orina cilindros eritrocitarios, hemoglobínicos, leucocitarios, granuloso, grasos, celulares, con cuerpos ovales grasos y céreos.

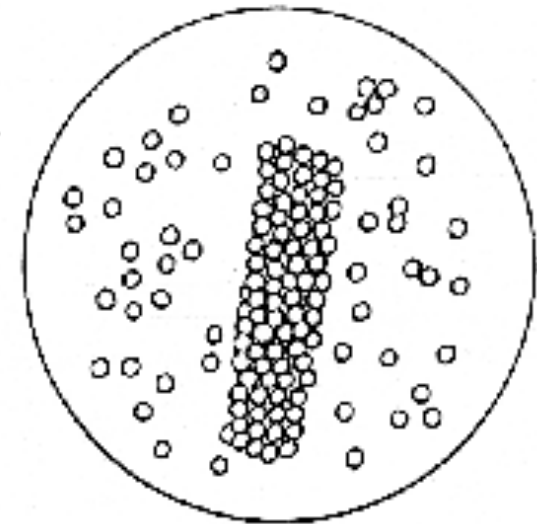


a. Cuerpo oval graso

b. Cilindros grasos



Cilindro hialino



Cilindro eritrocitario

- **Los cilindros eritrocitarios** son siempre patológicos y ponen en evidencia un sangrado glomerular. El hallazgo de un solo cilindro eritrocitario hace el diagnóstico de hematuria glomerular.
- Estos son difíciles de distinguir de los cilindros con células epiteliales tubulares o **cilindros epiteliales**, coincide generalmente con gran descamación de epitelio tubular.. La presencia de **cilindros leucocitarios** se asocia con leucocituria y es más frecuente en las nefropatías intersticiales, sobre todo pielonefritis.

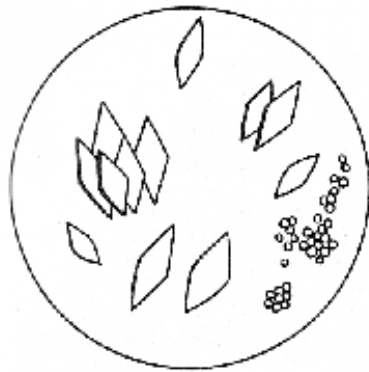- Los ***cilindros céreos*** posiblemente representan el estadio final de cualquier cilindro después de una prolongada permanencia en la luz tubular.
- En los tubos dilatados por daño renal más avanzado suelen formarse los ***cilindros anchos***, también llamados de la "insuficiencia renal".

- **Cristales**

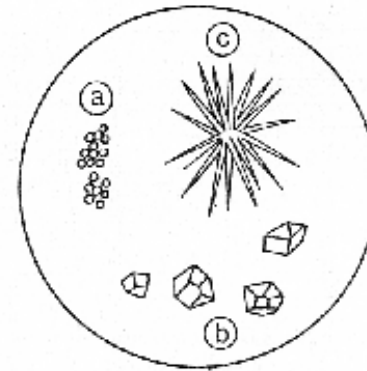
- ***Amorfos*** muy pequeños y sin forma representable.
- ***Uratos*** En orinas concentradas, de color anaranjado-rojizas y ácidas, los cuales desaparecen por calentamiento de la muestra.
- ***Fosfatos*** En orinas concentradas, amarillas, opalescentes y alcalinas los cuales desaparecen con el agregado de unas gotas de ácido acético.

- **Acido Urico** En orinas ácidas (pH 4,5), láminas más o menos romboidales, o bien uratos amorfos o, en los pacientes gotosos, monourato de sodio en agujas.
- **Oxalato de calcio** En orinas con pH 6,0 o 6,5 : la dihidratado, similares a sobres de carta cuadrangulares. Una forma menos común, el monohidratado, es similar en su aspecto a un hematíe, pero incoloro, brillante y con contornos nítidos.
- **Cristales de fosfato amonicomagnésico** En orinas muy alcalinas y en asociación a bacteriurias y leucociturias, con forma de prismas rectangulares con aspecto de lingote de oro.

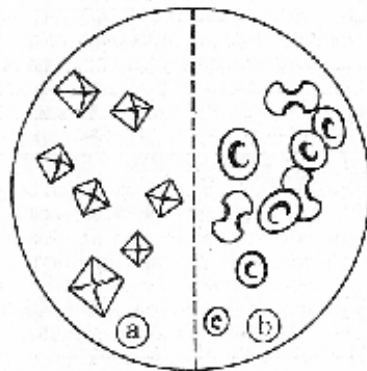
- ***Cistinuria*** En orinas ácidas pueden verse los cristales hexagonales de cistina.
- La presencia de cristales en la orina no es patológica a menos que se encuentre unida a clínica de litiasis o se observe *en todas las muestras*



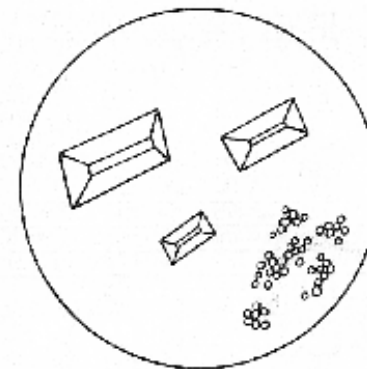
Cristales de ácido úrico y uratos amorfos..



Cristales de carbonato de calcio.



Cristales de oxalato de calcio.



Cristales de fosfato amonicomagnésico